



Il bambino con emofilia  
Padova 13-14 Maggio 2016  
**L'emorragia cerebrale**

Dott. Matteo Luciani  
Centro Emostasi e Trombosi  
Dipartimento di Ematologia, Oncologia e Medicina Trasfusionale  
IRCCS- Ospedale Pediatrico Bambino Gesù  
[matteo.luciani@opbg.net](mailto:matteo.luciani@opbg.net)

*L'emorragia cerebrale (EC) è la più grave causa di sanguinamento nei pazienti affetti da emofilia e la più frequente in età neonatale, anche se può presentarsi in tutte le età.*

*Si associa ad una elevata mortalità e alla presenza di gravi ed invalidanti sequele.*

*L'incidenza di EC negli emofilici è da 10 a 20 volte più alta rispetto alla popolazione maschile generale.*

*L'incidenza cumulativa dell'emorragia cerebrale nei neonati emofilici è stimata intorno al 3,5-4%*

*Le sequele neurologiche sono una grave conseguenza dell'emorragia cerebrale. Si stima che l'EC sia responsabile di sequele neurologiche fino al 75% dei casi.*

*Il ritardo diagnostico è un fattore aggravante considerevole nel trattamento di EC in un paziente emofilico.*

*Il ritardo può riguardare sia il riconoscimento dell'emorragia cerebrale sia il riconoscimento dell'emofilia.*

**Prior to 1960, the mortality rate of people under 30 years of age with congenital hemophilia A and B was approximately 70%, and ICH accounted for approximately 31% of all deaths.**

Before the availability of Factor VIII and Factor IX concentrates in the 1960s, the mean age of death from ICH in this population was 23 years.

The outcomes of people with hemophilia who experienced an ICH improved significantly in the 1970s because of the introduction of more sophisticated imaging modalities, such as CT and MRI.

With the **regular use** of factor concentrates and prophylaxis (the use of infusions on a schedule to prevent bleeding), the mortality rates for **ICH declined** but remain a considerable challenge (20%- 30%).

Additionally, the risks of neurologic sequelae are substantial. Common neurologic sequelae include seizures (63% of cases), psychomotor (59%) and statomotor retardation (52%), and cerebral palsy (45%).

In addition to serious neurologic sequelae, neonates with congenital hemophilia and ICH may also have subtle, long-term quality-of-life and neuropsychiatric problems.

Studies report that boys with congenital hemophilia who experienced ICH are significantly **more likely to have neurocognitive, academic, behavioral, adaptive, and motor functioning deficiencies.**

These findings strongly suggest that long-term follow-up of children with ICH, including neuropsychological assessment and intervention, is critical.

*La diagnosi di emorragia cerebrale si può avvalere dell'ultrasonografia transcranica, della TAC, della RMN e della rachicentesi.*

*Nel neonato l'eco-doppler transfontanelle consente la diagnosi della maggioranza delle emorragie cerebrali ma è relativamente inefficace nel diagnosticare un'emorragia subdurale e della fossa cranica posteriore.*

*La TAC è il gold standard per la diagnosi di EC mentre la RMN risulta più sensibile per le emorragie della fossa cranica posteriore.*



*Dopo aver corretto del 100% il fattore deficitario, si dovrebbe eseguire una TAC cerebrale e richiedere una consulenza neurochirurgica per un possibile intervento.*

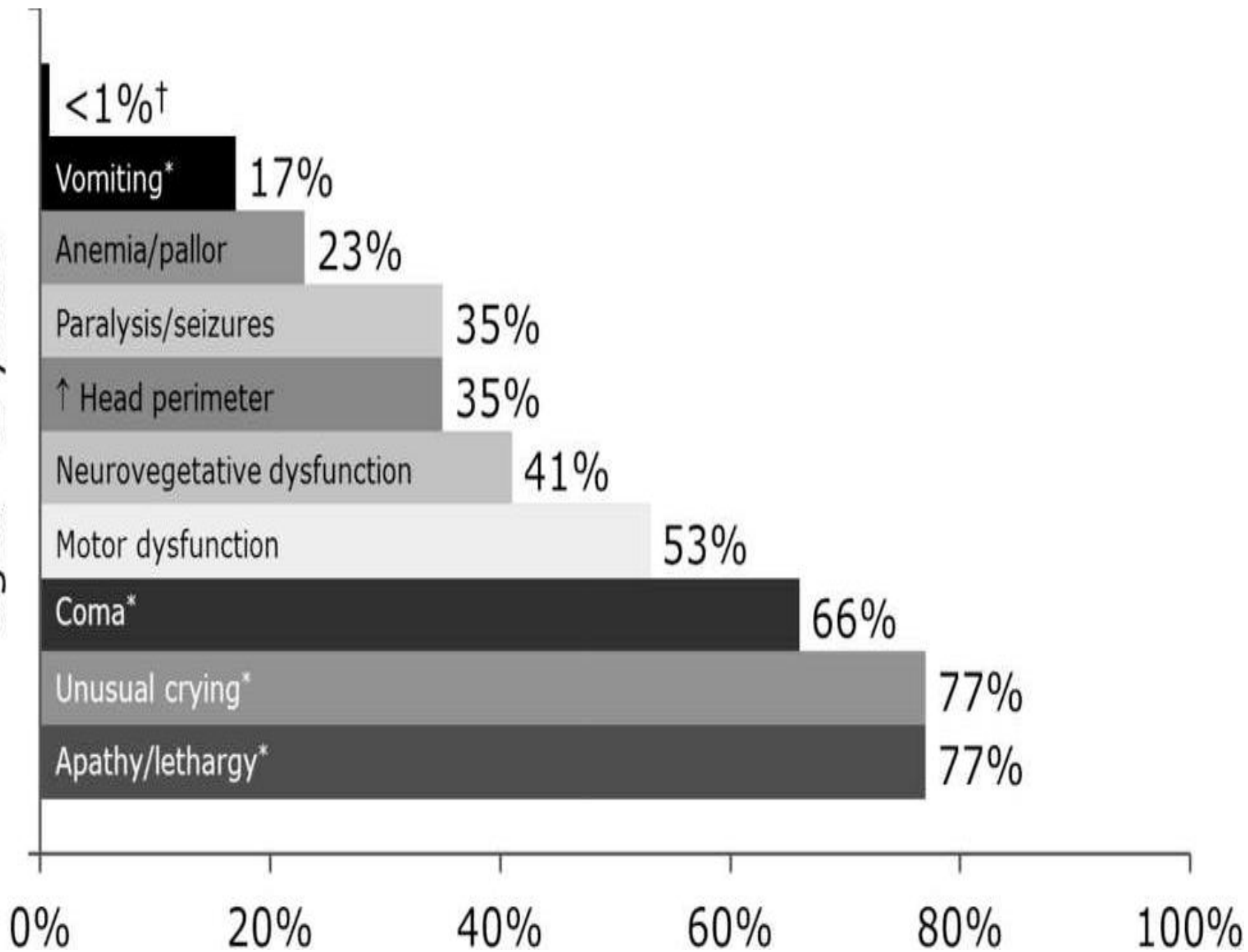
*Considerata la gravità dell'emorragia cerebrale, in termini di mortalità e gravi sequele invalidanti, alcuni autori si sono posti il quesito se, in tutti i neonati in cui la diagnosi di emofilia fosse molto probabile o certa, effettuare la profilassi mediante somministrazione del fattore della coagulazione in modo da evitare tali eventi.*

*Questo approccio è però discutibile considerando che l'insorgenza di inibitori sembra essere correlata alla precocità di trattamento, comparando nel 34-41% dei pazienti trattati entro i sei mesi di età versus lo 0% se l'inizio del trattamento è dopo i 18 mesi.*

# Fattori di rischio

- **Tipo emofilia** (più frequente nel tipo A)
- **Gravità**
- **Trauma e modalità del parto** (Il rischio di EC è basso in caso di parto naturale ed è questo il metodo da preferire nelle donne carrier di emofilia)
- **Presenza di inibitore**
- **HIV + HCV +**
- **Terapia prima dell'evento**
  - on-demand
  - profilassi
- **Età (<2 anni, >50)**
- **L' Emorragia cerebrale spontanea è rara tranne che nei pazienti che hanno avuto un episodio precedente recente**

ICH symptoms in children aged <2 years



## Dosing strategies for CNS hemorrhages

*CFC dosing strategy to treat CNS hemorrhage in hemophilia A and B is based on three important principles:*

- 1. Infuse enough to ensure a normal physiologic level initially (at least 100% within the normal range).*
- 2. Infuse frequently enough to ensure that the FVIII or FIX level never falls to a non-physiologic level (i.e., a minimum of 50% with a 10-20% “cushion” for confidence).*
- 3. Monitor FVIII or FIX levels as frequently as feasible to ensure that these physiologic levels are being achieved.*

# CASO CLINICO

Lorenzo

Nato l'8 /12 / 2011

## ANAMNESI

Nato da parto vaginale con vacuum.

Madre trombofilica trattata durante la gravidanza con eparina a basso peso molecolare e antiaggreganti piastrinici.

- Prima giornata di vita **PETECCHIE E SANGUINAMENTO GASTRICO** → trasfusione di emazie e piastrine.
- In terza giornata **CONVULSIONI** → fenobarbitale.
- **Eco encefalo:** « Marcata dilatazione dei ventricoli laterali e del terzo ventricolo con diametro trasversale dei ventricoli laterali prelevat a livello dei corni frontali di cm 2 a destra e di cm 2,5 a sinistra. **Posteriormente al tronco-encefalico si apprezza un' immagine irregolarmente ovoidale (ca 2 cm) ad ecostruttura disomogeneamente iperecogena, .....verosimilmente DI TIPO VASCOLARE** ,che disloca anteriormente le strutture troncali e il cervelletto. Marcata iperecogenicità di plessi coroidei dei ventricoli laterali e materiale iperecogeno nelle sedi declivi dei ventricoli laterali in rapporto a componente ematica . Strutture mediane di riferimento in asse.»



**RM encefalo:** «lieve incremento volumetrico dell'immagine iperrecogena sottotentoriale (**EMATOMA SOTTOTENTORIALE?**) localizzato posteriormente al mesencefalo e al cervelletto che mostra incremento della quota ematica già apprezzabile nel precedente esame . Tali reperti si evidenziano anche in sede periencefalica parieto- occipito mesiale con maggiore estensione a destra . Rispetto al precedente esame RM il tronco encefalico e il cervelletto appaiono maggiormente improntati e dislocati anteriormente e il IV ventricolo mostra ulteriore riduzione di ampiezza . **INIZIALE IMPEGNO DELLE TONSILLE CEREBELLARI VERSO IL FORAME MAGNO.** Si apprezza inoltre incremento di ampiezza dei ventricoli laterali e del terzo ventricolo con riduzione della componente ematica in sede declive.»

Esami ematochimici: Hb 6.9 gr/dl, **ALLUNGAMENTO PTT**

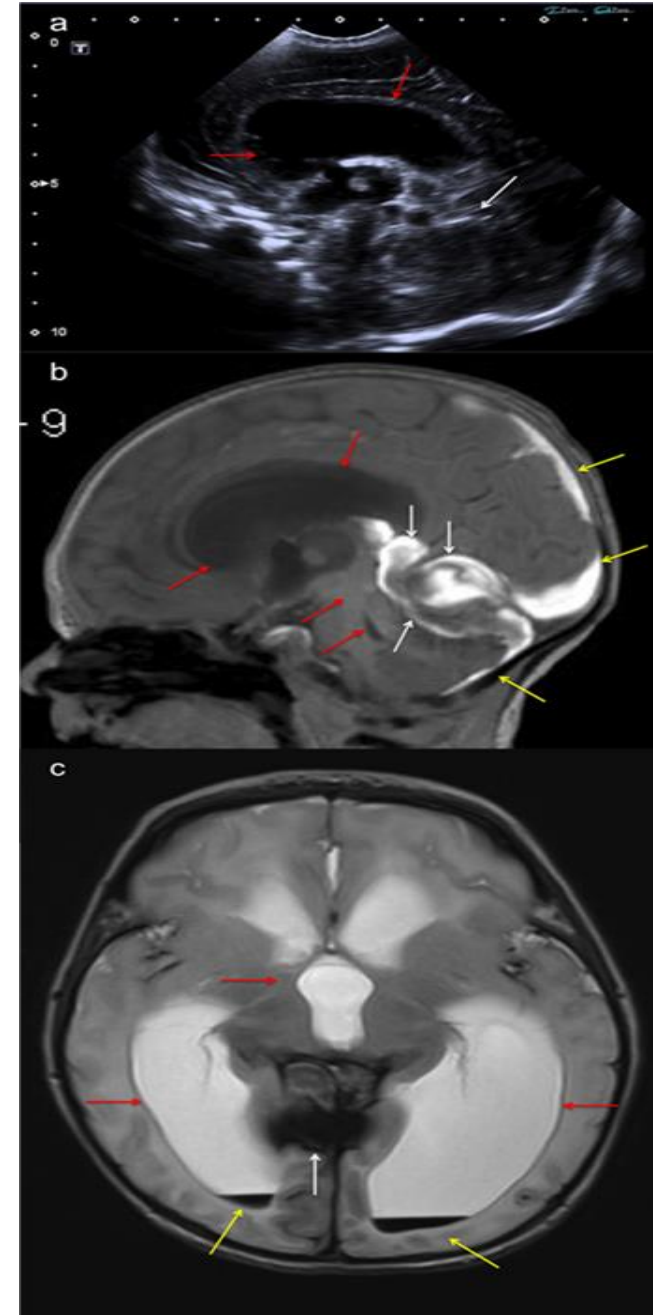


Esami: FVIII: < 1% (vn 70-120)



## **DIAGNOSI DI EMOFILIA A**

- idrocefalo post-emorragico ( versamento ematico in fossa cranica posteriore con compressione del IV ventricolo e dell'acquedotto e delle cisterne peritroncali) → Intervento di derivazione ventricolo-peritoneale (DVP) previo trattamento con concentrato di fattore VIII



- All'età di 9 mesi inizia profilassi con concentrato di FVIII ricombinante prima presso il Centro successivamente a domicilio.
- L'infusione viene eseguita o dal personale dell'assistenza domiciliare o dal papà.
- Lorenzo viene in ospedale periodicamente , salvo complicazioni o urgenze, sta bene.
  
- Ma .....

## MAGGIO 2016

LORENZO giunge in DEA OPBG per *clonie ed ipostenia AS destro con disturbi del linguaggio da < di 24 h*

Riferito trauma cranico accidentale a scuola circa 7 gg prima

Da 10 gg non assume terapia con FVIII per episodi ripetuti di vomito!!!!

### EO:

- Condizioni generali discrete. Attività cardiorespiratoria nei limiti. Addome trattabile, OI nei limiti per età. Non alterazioni cutanee e delle mucose esplorabili.

### EON:

- Vigile e reattivo, non segni meningei in atto; ipostenia arto superiore destro con Mingazzini positivo; clonie arto superiore destro. ROT presenti e validi. Restante obiettività negativa



Somministrazione fattore VIII 100 UI/Kg ev in DEA

Esegue esami ematochimici : **aPTT-r 2,01 , 58 sec, fattore VIII 3%**



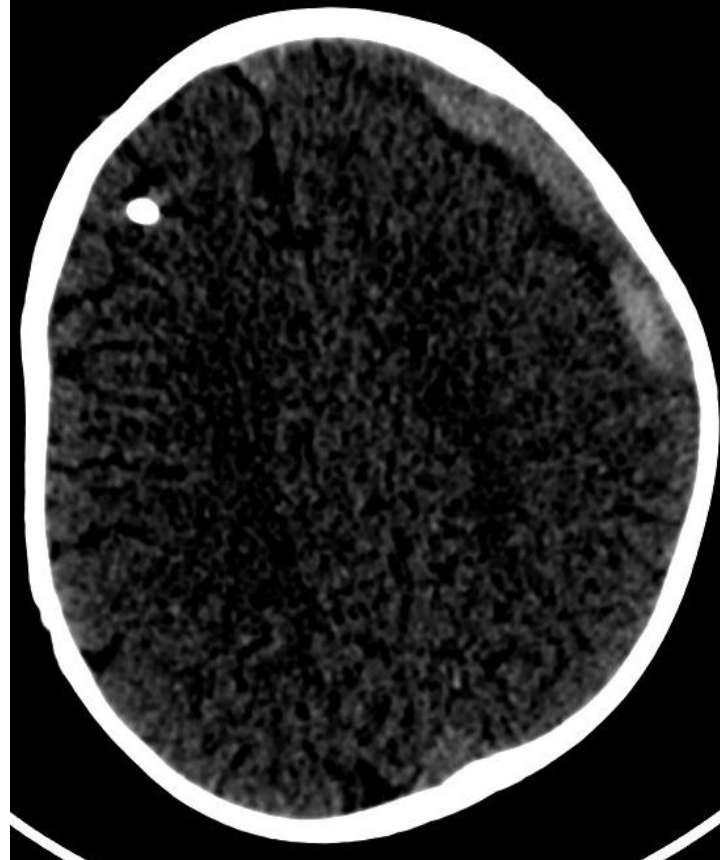
TC cranio: In sede extra-assiale fronto-insulo-parietale sinistra evidente una falda fluida disomogeneamente iperdensa che raggiunge uno spessore massimo di circa 14 mm e si rende responsabile di modesti effetti compressivi sulla sottostante corteccia cerebrale

**EMATOMA SUBDURALE**

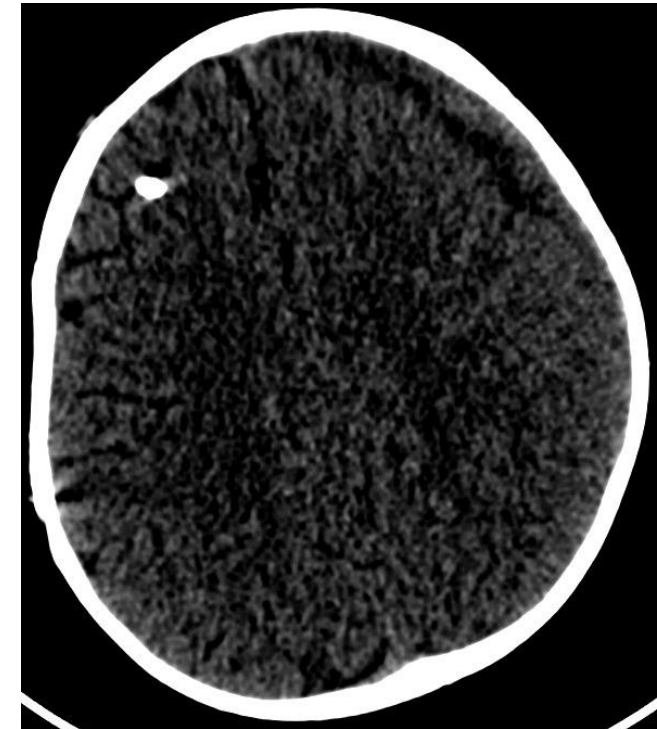
## RICOVERO PRESSO LA NEUROLOGIA

- Per la persistenza della sintomatologia neurologica esegue EEG che mostra «anomalie epilettiformi in sede centro temporale sinistra con correlato clinico di clonie braccio destro, e rima buccale a destra» → risolte alla dimissione
- Esegue terapia con midazolam er ed ev + keppra ev → miglioramento clinico fino a scomparsa delle clonie e recupero del deficit stenico dell'AS dx con Mingazzini mantenuto per più di 10 sec.
- Continua terapia con Fattore VIII ev 100 UI/Kg x 2
- Ripetuta TC cranio che mostra «..falda subdurale in sede fronto-insulo-parietale sinistra che al controllo odierno appare lievemente ridotta di spessore...»

All'ammissione in reparto



Alla dimissione



# TAKE HOME MESSAGE

- Per la diagnosi di coagulopatie congenite è molto utile l'anamnesi familiare e personale.
- Ma sempre più spesso la diagnosi di coagulopatie congenite viene effettuata in neonati appartenenti a famiglie che hanno una anamnesi silente dal punto di vista delle patologie emorragiche
- L'uso della profilassi riduce le emorragie spontanee e quelle conseguenti a traumi
- i neonati con emorragia intracranica dovrebbero essere specificatamente indagati per la presenza di un sottostante disordine emocoagulativo sia emorragico che trombotico.



**GRAZIE PER L'ATTENZIONE**